Münster.1931.№ 53 Med Diss.

Ueber Unterkieferfrakturen infolge von Verkehrsunfällen.

INAUGURAL-DISSERTATION

zur

Erlangung der zahnärztlichen Doktorwürde
der Hohen Medizinischen Fakultät
der Westfälischen Wilhelms-Universität zu Münster i.W.

vorgelegt von

Josef Schlotmann, Zahnarzt
aus Affeln, Kreis Arnsberg.

1 · 9 · 3 · 0

Gedruckt in der Dissertationsdruckerei von Robert Kleinert in Quakenbrück.

Dekan: Professor Dr. Vogt.
Referent: Professor Dr. Müller.

R. UNIV.
BIBLIOTHEEK
LEIDEN

Gedruckt mit Genehmigung der Medizinischen Fakultät
der Westfälischen Wilhelms-Universität zu Münster i. W.

Ueber Unterkieferfrakturen infolge von Verkehrsunfällen.

Unter Knochenfrakturen versteht man Kontinuitätstrennungen eines Knochens, die durch pathologische Veränderungen oder durch ein Trauma (Gewalteinwirkung) bedingt sind. Die auf pathologischem Boden entstehenden Brüche, auch Spontanfrakturen genannt, finden sich nur am krankhaft veränderten Knochen. Diese sollen nicht Gegenstand der Besprechung in dieser Arbeit sein, ebensowenig die wohl seltenen Fälle, in denen schon krankhaft veränderte Knochen obendrein noch durch eine Gewalteinwirkung beschädigt werden. In dieser Arbeit sollen nur traumatische, durch moderne Verkehrsmittel verursachte Unterkieferbrüche behandelt werden.

Doch bevor ich auf das eigentliche Thema: „Unterkieferbrüche infolge von Verkehrsunfällen" besonders eingehe, dürfte es am Platze sein, einige für unser Thema wichtige Bemerkungen bezüglich der Anatomie und Physiologie des Unterkiefers vorauszuschicken.

Man kann den Oberkiefer beim Kauakt als feststehend betrachten, während der Unterkiefer durch die Kaumuskulatur nach vorn und hinten, nach unten und oben und seitlich beweglich ist.

Was die Kaumuskulatur betrifft, so treten bei der Hebung der Kinnlade der Masseter, der Temporalis und der Pterygoideus internus in Funktion. Die Bewegungen des Unterkiefers nach rechts, links und vorn bewirkt der Pterygoideus externus. Man muß sich also bei Unterkieferbrüchen je nach der Lage der Bruchlinien einmal über die Tätigkeit der in Betracht kommenden Mundschließer klar werden, das andere Mal darf man aber auch nicht vergessen, daß den eben erwähnten Muskeln, die Mundöffner gegenüberstehen, deren Zugkraft auch besonders bei der Therapie beobachtet werden muß. Es sind dies der M. Digasticus, der M. Mylohyoideus und der M. Geniohyoideus. Beim Oeffnen des Mundes sind in erster Linie diese letztgenannten Muskeln tätig, dazu kommt noch das eigene Schwergewicht der Mandibula selbst.

Im Bau des Unterkiefers unterscheidet man den Körper, dessen Processus alveolaris und jederseits einen aufsteigenden Ast. Im Vergleich zum Oberkiefer stellt der Unterkiefer einen soliden Knochen dar. Die Mandibula ist weitaus einer der stärksten Knochen des ganzen Skelettes, wie die Versuche Otto Webers an Leichen kräftiger Männer gezeigt haben. Er fand, daß bei Belastung des Kinnes eine direkte Fraktur erst mit 1100 Pfund hervorgerufen wurde.

Ueber die Praedilectionsstellen für die Unterkieferbrüche sind die Ansichten noch sehr geteilt. Gräßner schreibt in seiner Arbeit über Unterkieferfrakturen: „Der an sich schon starke Knochen erfährt in der Symphysengegend noch eine nicht unerhebliche Verdickung innen durch die Spina, außen durch die Protuberantia mentalis, während unter Berücksichtigung dieser anatomischen Verhältnisse Boyer die Möglichkeit einer Symphysenfraktur direkt in Abrede stellt, haben andere das Gegenteil nachgewiesen. Gurlt beobachtete sie sogar häufiger als an irgend einer anderen Stelle der Mandibula. Hamilton verlegt die Praedilectionsstelle der Unterkieferbrüche in die Gegend des foramen mentale, Erichsen in die zwischen den dentes incisivi oder dens incisivus lateralis und caninus, Roese in die Gegend der dentes canini. Aus diesen sehr auseinandergehenden Ansichten kann man ebenfalls mit absoluter Sicherheit die eine Konsequenz ziehen, daß die zwischen Symphyse und foramen mentale, also im Bereich der dentes incisivi, canini und praemolares erfolgenden Frakturen die weitaus häufigsten sind. Brüche hinter dem foramen mentale, also im Bereich der Molaren, sind nicht sehr häufig, seltener noch die des Angulus, Ramus ascendens und des Processus condyloideus."

Gegenüber der Annahme Boyers, daß in der Kinnmittellinie eine Fraktur direkt ausgeschlossen sei, soll ein Fall als Gegenbeweis angeführt werden, den ich später in der dritten Gruppe meiner Beispiele anführen will. Natürlich wird es sich bei diesen Frakturen nur um eine indirekte handeln können, die durch Zusammendrücken der Mandibula in horizontaler Richtung verursacht werden.

Nach den Ausführungen von Gräßner kommen also die meisten Unterkieferfrakturen im Bereich der Eckzähne und Praemolaren in der Gegend des foramen mentale vor. Seine Behauptung, daß die Frakturen hinter dem foramen mentale im Bereich der Molaren, des Angulus, des aufsteigenden Astes und des Processus condyloideus nicht so häufig seien, dürfte wohl etwas zu weit ge-

griffen sein. Von den nachher anzuführenden 11 Fällen sind 3 Angulusbrüche und 7 Brüche im aufsteigenden Aste.

Eine traumatische Fraktur entsteht bei Einwirkung einer Kraft auf einen gesunden Knochen, welcher der Knochen seiner Struktur nach nicht gewachsen ist. Die Art der Gewalteinwirkung kann sehr verschieden sein. Vor allen Dingen kommen hier in Frage Faustschläge, Fußtritte, wie es häufig bei Schlägereien vorkommt, und Hufschläge. Als andere Ursachen, die für die Entstehung von Kieferfrakturen herangezogen werden müssen und die in der heutigen Zeit wohl an erster Stelle stehen, wären zu nennen Verletzungen durch Flugzeuge, Autos, Motorräder und andere Verkehrsmittel, sei es, daß sie den Fahrer selbst betreffen, sei es, daß ein anderer Nichtbeteiligter das Opfer ist.

Bei der Sammlung der Fälle für diese Arbeit beschränke ich mich auf 9 Fälle erstgenannter und 2 Fälle der zweiten Art.

Nach Art der Frakturen, allgemein genommen, müssen wir direkte und indirekte unterscheiden, direkte, die an dem Orte der Gewalteinwirkung und indirekte, die an einer anderen als von der Gewalt getroffenen Stelle entstehen, wie z. B. bei Biegung und Pressung des Knochens.

Je nach dem Grade der Weichteilverletzungen teilt man die Brüche ein in komplizierte, bei denen die Weichteile in Mitleidenschaft gezogen, und in nicht komplizierte Brüche, bei denen es bei der Kontinuitätstrennung des Knochens allein geblieben ist. Während die Frakturen des aufsteigenden Astes sehr selten offen sind, sind die des Corpus fast immer mit Weichteilverletzungen verbunden. Nach Waßmund betragen die komplizierten Unterkieferbrüche ungefähr 95—98 %. Auch Schröder betont, daß die meisten Brüche des Unterkieferkörpers kompliziert sind.

Bei der Stellung der Diagnose haben wir eine Anzahl von Symptomen, die uns zu Hilfe kommen. Zuerst käme die Verschiebung der Fragmente in Frage, die durch die Zugwirkung der Kaumuskulatur hervorgerufen wird. Bei einer Fraktur in der Gegend des foramen mentale wird das kleinere Fragment durch die Mundschließer nach oben und dazu noch durch den Masseter ein wenig nach außen gezogen. Das größere Fragment ist meist stark durch die Mundöffner nach unten dislociert. Bei doppelseitiger Fraktur in der Eckzahngegend erfährt das ausgesprengte Mittelstück durch den Zug der Mundöffner eine Verschiebung nach unten hinten. Erleidet der Unterkiefer im Kieferwinkel eine Unterbrechung, so wird durch den Masseter Pterygoideus internus und temporalis der aufsteigende Ast nach oben und ein we-

nig nach außen gezogen. Das größere Fragment ist durch die Wirkung des Mylohyoideus, Geniohyoideus und Digastricus nach unten verlagert. Kommt es zu einer Fraktur des Processus condyloideus, so erleidet das große Fragment vorn durch die Mundbodenmuskulatur eine Verschiebung nach unten, durch den Temporalis, Masseter und Pterygoideus internus nach oben hinten. Die Frontzähne sind dann ungefähr ½—1 cm gesperrt. Im Falle der Absprengung des Processus coronoideus wirkt nur der Temporalis allein, der an diesem Fortsatz inseriert und hebt das kleinere Fragment. Die verschiedenen Arten der Verschiebung treten je nach der Bruchform in den mannigfachsten Kombinationen auf. Waßmund teilt unter Berücksichtigung dieser vorhandenen Verschiebungen der Brüche folgendermaßen übersichtlich ein:

1. in eine Dislocatio ad longitudinem, und zwar einmal mit Auseinanderweichen und zweitens mit Uebereinanderschieben der Fragmente,
2. in eine Dislocatio ad latus, eine Verschiebung der Fragmente nach der Seite,
3. in eine Dislocatio ad axin, winklige Knickung der Längsachse,
4. in eine Dislocatio ad peripheriam, Drehung um die Längsachse.

Bei den Unterkieferfrakturen kommt die Dislokation mit Uebereinanderschieben der Fragmente hauptsächlich im aufsteigenden Aste in Betracht, weil sich hier das größere Fragment durch die starke Anziehung der Mundschließer oft neben dem kleineren seitlich vorbei nach oben schiebt.

Eine Verschiebung in der Längsrichtung mit Auseinanderziehung der Bruchstücke kommt vor, wenn der Processus coronoideus abgesprengt ist und das kleinere Fragment durch den Zug des M. temporalis nach oben gezogen wird; ferner beobachtet man bei beiderseitiger Fraktur in der Eckzahngegend, daß das Mittelstück aus seiner Lage gezogen wird.

Seitliche Verschiebungen der Fragmente werden fast immer bei Frakturen des Corpus gesehen. Meistens wird das große Fragment durch den Muskelzug nach der in Mitleidenschaft gebrachten Seite gezogen.

Knickungen in der Längsachse sieht man in der Kinngegend.

Eine Fraktur mit Rotation der Fragmente kommt besonders im Ramus ascendens infolge der Muskelwirkung des Pterygoideus

externus vor. Doch sind diese Drehungen um die Längsachse bei den Kieferfrakturen nicht so typisch wie bei denen der langen Röhrenknochen.

Ferner erleichtert uns die Krepitation die Diagnose. Man kann deutlich dieses reibende Geräusch wahrnehmen, wenn man die beiden Fragmente dicht aneinander vorbeischiebt, was dem Patienten Schmerz verursacht. Bei Frakturen mit Diastase der Fragmente, sowie bei Dazwischenliegen von Weichteilen fehlt die Krepitation. Die Störung der Funktion, die abnorme Beweglichkeit und der Bruchschmerz bestätigen die Diagnose. Als ein besonderes Mittel, das man immer zur richtigen Diagnosestellung mit heranziehen sollte, dient das Röntgenbild, das gerade auf diesem Gebiete über manche Schwierigkeiten hinweghelfen kann.

Nach diesen Ausführungen über die Diagnose möchte ich näher auf die Therapie eingehen. Es sollen 11 Fälle mit den dazu gehörenden Röntgenaufnahmen angeführt werden. Die spezielle therapeutische Behandlung wird jedem Falle angegliedert, während allgemein therapeutische Maßnahmen nach Darlegung der Fälle folgen sollen.

Je nach der Gewalteinwirkung, die gerade bei Kieferfrakturen, die von Verkehrsunfällen verursacht werden, sehr verschieden sein kann, muß man unterscheiden:

1. zwischen den Brüchen des Unterkieferkörpers,
2. zwischen den Brüchen des aufsteigenden Astes,
3. zwischen den Brüchen des Körpers und des aufsteigenden Astes.

Es läßt sich darüber geteilter Meinung sein, welche Angriffskraft größer sein muß, um das Corpus oder den aufsteigenden Ast zu frakturieren. Zweifellos sprechen in beiden Fällen auch andere Faktoren mit, wie der Bau des Kiefers, die Lage und Stellung beim Unfall.

Fall I. Heinrich Sch., 26 Jahre alt, wurde am 10. Juli 1929 bewußtlos in die Chirurgische Universitätsklinik zu Münster eingeliefert. Auf einer Motorradfahrt fuhr der Patient angeblich infolge Fahrlässigkeit eines Fuhrmanns in dessen Fuhrwerk und kam bei diesem Zusammenstoß schwer zu Fall, so daß eine Comotio Cerebri eintrat.

B e f u n d. Nach Wiedererlangung des Bewußtseins empfand der Patient starke Schmerzen im Unterkiefer und zugleich eine, mit starker Blutung verbundene Schwellung der Mundweichteile,

die ein normales Oeffnen des Mundes unterband. Die Schmerzen traten vor allem auf der rechten Seite mit besonderer Stärke auf. Der Patient hat ein vollständig entstelltes Gesicht. Das Corpus Mandibulae scheint rückwärts und nach unten rechts hin verschoben. Durch Palpation erkennt man eine Fraktur zwischen dem zweiten und dritten Molaren rechts und in etwa eine Rückwärtsverschiebung des Unterkieferkörpers. Der größere Teil des Unterkiefers ist stark beweglich. Es läßt sich auch noch auf der linken Seite ungefähr in der Gegend des Foramen mentale eine Fraktur feststellen.

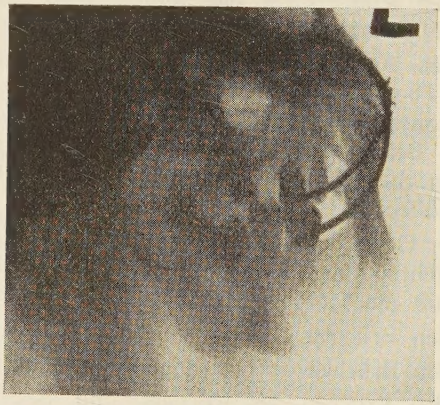

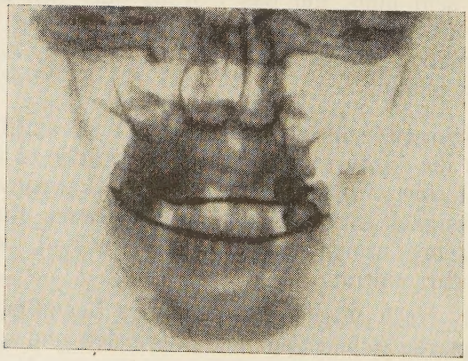

Das Röntgenbild zeigt, daß die eine Frakturlinie dicht hinter dem zweiten Molaren liegt. Der dritte Molar liegt teils im Bruchspalt. Die zweite Fraktur verläuft zwischen 3 u. 5 links in der Gegend des Foramen mentale. Der erste Praemolar links unten fehlt, und es scheint, daß der Knochen hier wegen Atrophie weniger widerstandsfähig gewesen ist; dazu kommt, daß nicht weit entfernt das Foramen mentale liegt. Dem Verlauf der Frakturlinien nach kann der Stoß nur in einer Richtung den Unterkiefer getroffen haben, und zwar quer gegen die rechte Kieferseite. Es liegt also nach meiner Auffassung ein direkter Bruch bei 7 u. 8 rechts und ein indirekter Bruch bei 3 u. 5 links vor. Infolge der starken Weichteilverletzungen sind beide Frakturen als komplizierte anzusehen.

Therapie. Zur Herstellung der normalen Kieferstellung und der sich daraus ergebenden normalen Okklusion der Zahnreihen ist Schienung erforderlich. Wir wenden in diesem Falle einen einfachen Ringmutterdrahtverband nach Schröder im Ober- und Unterkiefer an (s. Fig. 2) Im Unterkiefer werden die Sechsjahrmolaren, im Oberkiefer je ein Praemolar mit Ringen versehen. Durch die Schraubenkanüle dieser Ringmuttern wird ein starker Draht gezogen, der den Zähnen eng anliegt und an ihnen mit Drahtligaturen befestigt wird. Ober- und Unterkiefer werden dann durch intermaxilläre Gummizüge, die an kleinen, an den Drahtschienen angebrachten Häkchen befestigt werden, verbunden. So wird der, des Zusammenhanges beraubte, sehr bewegliche Unterkiefer gegen den feststehenden Oberkiefer gezogen und erhält auf diese Weise eine fixierte Stellung, was sehr viel zur guten Heilung beiträgt. Außer der Tamponade der Frakturwunden ist infolge Unmöglichkeit selbständiger Zahnpflege und der dadurch gegebenen Infektionsgefahr durch die im Munde zahlreich vorhandenen Bakterien regelmäßige Irrigierung erforderlich.

Fall II. Bartholomäus Sch., 24 Jahre alt, kam mit seinem Motorrad zu Fall. Er war mit der rechten Kieferseite mit ziemlicher Heftigkeit auf den Boden geschlagen. Der Patient hatte die Empfindung, daß der Kiefer gebrochen sei. Infolgedessen begab er sich in ärztliche Behandlung.

Befund. Bei der Untersuchung bemerkt man eine ziemlich große Weichteilverletzung an der rechten Unterkieferseite. Beim Oeffnen des Mundes sieht man die Zahnreihe gestört.

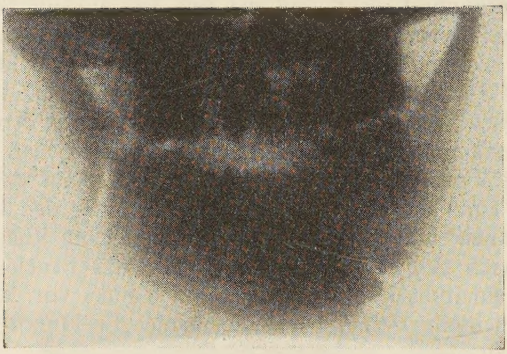

Das Röntgenbild gibt an, daß die eine Fraktur an der typischen Bruchstelle, nämlich in der linken Eckzahngegend liegt und sich von oben nach unten distal hinzieht; die andere liegt im Angulus. Das große Fragment ist durch die Mundöffner nach unten gezogen. Es besteht Dislokation. Bei der Fraktur der linken Kieferseite handelt es sich um einen komplizierten Bruch. Die Richtung der Gewalteinwirkung muß hier die gleiche wie bei dem vorhergehenden Falle gewesen sein.

Therapie. Zuerst muß die Reponierung des Fragmentes vorgenommen werden, die auch, wie das zweite Röntgenbild zeigt, gut gelungen ist.

Nach Fixierung wird dann ein Drahtverband mit Ringmuttern nach Schröder angelegt (s. Fig. 2). Der Drahtverband wird im Unterkiefer befestigt durch eine Ringmutter um den ersten Molaren links, und rechts durch zwei Ringmuttern um den ersten

und zweiten Molaren. Durch Drahtligaturen wird die Schiene mit den Zähnen verbunden. Den Ringmuttern um die beiden Molaren 6 u. 7 rechts wird eine geschlitzte Kanüle angefügt, um zu jeder Zeit eine Pelotte für den aufsteigenden Ast anbringen zu können. Der Oberkiefer erhält ebenfalls eine Drahtschiene, um so durch intermaxilläre Gummizüge den Unterkiefer gegen den feststehenden Oberkiefer ziehen zu können. Die starre Immobilität bleibt ungefähr 14 Tage lang bestehen, worauf die Oberkieferschiene entfernt wird und, falls es noch notwendig ist, die Pelotte angebracht wird.

Fall III. Der nächste Fall ähnelt dem letzten in der Lage der Frakturlinien. Er unterscheidet sich jedoch von ihm in der Art der Entstehung. Frau E. litt an epileptischen Krämpfen. Mitten im Verkehr wurde sie bei einem derartigen Anfall von einem Fahrzeug angefahren und schlug mit dem Kopfe auf den Boden. Kurz nach dem Unfall traten Schmerzen im Unterkiefer auf, und eine Schwellung der Kinnweichteile zeigte sich. Da diese Schmerzen mehrere Tage unverändert anhielten, begab sie sich in ärztliche Behandlung.

Befund. Es besteht eine Schwellung links unten in der Eckzahngegend. Am Kinn und an der rechten Seite am Angulus ist eine blutunterlaufene Stelle. An der rechten Seite ist die Artikulation gestört.

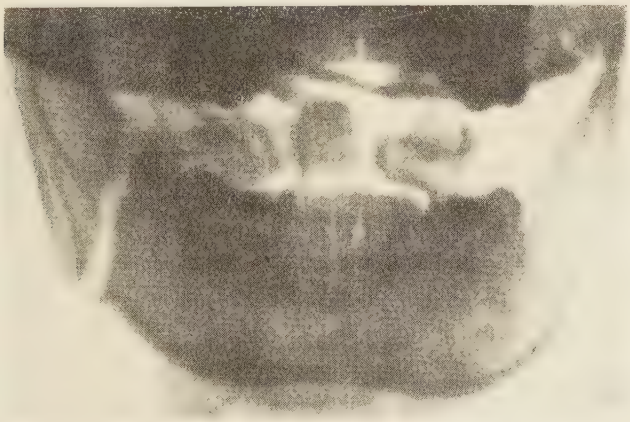

Die Röntgenaufnahme ergibt, daß hier eine Doppelfraktur des Unterkiefers vorliegt. Die beiden Bruchlinien verlaufen an der

rechten Kieferseite hinter dem letzten Molaren und an der linken Seite zwischen 3 u. 4. Die Fragmente sind ungefähr eine Zahnbreite dislociert. Auf der rechten Seite besteht keine Dislokation.

Therapie. In der Behandlung wird dieselbe Schienung vorgenommen wie beim vorhergehenden Falle, nur werden, um die größere Dislokation zu beseitigen, die intermaxillären Gummizüge in schräger Richtung von unten nach hinten oben angelegt.

Fall IV. Karl W., ein Knabe von 9 Jahren, wurde von einem Auto angefahren am 10. 8. 1930. Er stürzte direkt auf das Kinn und erlitt dabei eine leichte Commotio cerebri.

Auf dem Röntgenbilde sind zwei Frakturlinien festzustellen. Sie liegen beiderseitig lateral von dem zweiten Schneidezahn. Die Folge der doppelseitigen Fraktur war, daß das ausgesprengte Mittelstück sich ein wenig gesenkt und nach hinten gedreht hatte. Es besteht geringe Dislokation.

Therapie. Die Behandlung muß sich zuerst auf eine exakte Wundbehandlung erstrecken, da die Brüche beide Male kompliziert sind. Darauf wird das kleinere Fragment reponiert und mit Hilfe einer dreiteiligen Kappenschiene in der richtigen Stellung gehalten. Die Wundbehandlung muß anfangs täglich, in den letzten Wochen alle 2—3 Tage vorgenommen werden und die Mundhöhle mit einem Irrigator, der mit körperwarmer Desinfektionsflüssigkeit gefüllt ist, gereinigt werden. Am 29. 9. 1930 kann der Patient als geheilt entlassen werden.

Fall V. Paul Ch., 30 Jahre alt, stürzte angeblich bei einem Ueberfall mit seinem Fahrzeug. Er wurde von seinem Revierarzt der Kieferstation des Krankenhauses in B. überwiesen..

Befund. Es besteht eine Schwellung an der rechten Kieferseite. Die Inspektion der Mundhöhle ergibt ein intaktes Gebiß von 28 Zähnen. Zwischen 3 u. 5 rechts ist eine starke Beweglichkeit festzustellen.



Der Röntgenbefund bestätigt die Diagnose. Neben der Fraktur zwischen 3 u. 5 rechts ist hinter 7 rechts noch eine Infraktion zu erkennen. Der erste Praemolar rechts liegt direkt im Bruchspalt, und deshalb ist an eine Erhaltung des Zahnes nicht mehr zu denken. Nach der Lage der Frakturlinie zu urteilen, muß die Gewalt direkt auf die Eckzahngegend eingewirkt und so zu einer direkten Fraktur zwischen 3 u. 5 rechts und zu einer indirekten Infraktion zwischen 7 u. 8 rechts geführt haben.

Therapie. Die Therapie erstreckt sich zuerst dahin, den gelockerten im Bruchspalt stehenden Zahn zu entfernen, um eine günstige Heilung zu erzielen. Da keine erhebliche Verschiebung der Fragmente besteht, können sie ohne Schwierigkeiten in ihre ursprüngliche Lage wieder gebracht werden. Es wird im Ober- und Unterkiefer ein Ringmutterndrahtverband nach Schröder eingesetzt und zugleich der Unterkiefer durch Ligatur immobilisiert.

Nach ungefähr 14 Tagen wird die Ligatur durch intermaxilläre Gummizüge ersetzt und halbe Immobilisation hergestellt. Nach weiteren zwei Wochen können die Schienen entfernt werden.

Zur Gruppe 2 und 3 zunächst einige Vorbemerkungen.

Die Brüche des aufsteigenden Astes sind eine sehr häufige Folge der Verkehrsunfälle. Diese Frakturen entstehen meistens auf indirekte Weise durch Fall auf das Kinn. Direkte Frakturen des aufsteigenden Astes findet man selten, da der Jochfortsatz für ihn eine gute Schutzvorrichtung ist. Waßmund unterscheidet:

1. einen Längsbruch des aufsteigenden Astes; durch Schlag gegen den Kieferwinkel wird der aufsteigende Ast in einen vorderen Teil mit dem Processus coronoideus und einen hinteren Teil mit dem Processus condyloideus abgespalten. Diese Art der Brüche ist sehr selten;
2. einen Querbruch des aufsteigenden Astes; sehr oft liegt hier der Bruchspalt dicht über dem Foramen mandibulare, eine der schwächsten Stellen des aufsteigenden Astes. Die Einwirkung der Gewalt kann sehr verschieden sein. Sie kann direkt von vorn das Kinn in horizontaler Richtung treffen. Bei einer solchen Gewalteinwirkung kommt es häufig auch zu einer Fraktur des Corpus. Bei einem Bruch im aufsteigenden Aste allein greift die Kraft mehr an der Seite des Unterkiefers an. Bei Fixierung des Unterkiefers kann auch die entgegengesetzte Seite von dem Stoß getroffen werden und dann den aufsteigenden Ast der anderen Kieferseite frakturieren.
3. einen Bruch des Processus coronoideus; Schröder betont, daß diese Art des Bruches ein reiner Rißbruch sein kann. Durch Sturz auf das Kinn wird oft der aufsteigende Ast nach außen gedrückt, während die starke Muskelwirkung des Temporalis dann besonders stark zum Ausdruck kommt.
4. einen Bruch des Processus condyloideus und des collum mandi bulae; eine solche Fraktur kommt dann meistens zustande, wenn die Gewalt gegen das Kinn in der Richtung auf das Gelenk weiterwirkt.

Fall VI. Bernhard B., 27 Jahre alt, erlitt einen Motorradunfall und schlug dabei mit der rechten Kieferseite auf.

Befund. Beim Oeffnen des Mundes ist deutlich die Krepitation wahrzunehmen.

Mit Hilfe des Röntgenbildes ist ein unregelmäßig verlaufender Bruch im rechten aufsteigenden Aste leicht zu diagnostizieren. Die Fragmente sind ein wenig dislociert.

Therapie. Um einem Zurücksinken und einer Verschiebung des Kiefers nach der kranken Seite vorzubeugen, kann man hier durch Anlegen von Drahtschienen im Ober- und Unterkiefer durch Ligatur der Drahtverbände eine Immobilisation herstellen. Eine zu lange dauernde Unbenutzung der Kiefergelenke würde aber zu erheblichen Komplikationen fuhren. Daher ist es besser, um eine Ankylose zu verhüten, daß man in solchen Fällen von einer Gleitschiene nach Schröder Gebrauch macht (siehe Figur 5 u. 6).

Fall VII. Paul Sp., Lokomotivführer im Bergbau, erlitt einen Unfall. Sein Kopf wurde eingeklemmt zwischen die Lokomotive und einen Grubenstempel. Er hatte die Empfindung, der Kiefer sei nach der Seite gedrückt worden. Daraufhin suchte er ärztliche Hilfe auf.



Befund. Man erkennt auf der Röntgenaufnahme, daß eine Fraktur des aufsteigenden Astes ungefähr 1 cm unter der incisura semilunaris vorliegt.

Therapie. Von einer Schienung wird wegen einer starken Kieferklemme abgesehen. Der Bruch wird mit Hilfe eines Kopfschleuderverbandes geheilt. Ohne weitere Komplikationen tritt Heilung ein.

Die Zahl der Brüche des aufsteigenden Astes kombiniert mit denen des Unterkieferkörpers ist im Vergleich zu den letztgenannten bei weitem größer. Das beweist die Unfallschronik. Früher war der Hufschlag eine der Hauptursachen für das Zustandekommen solcher Frakturen; in der heutigen Zeit verursachen Auto und Motorrad entschieden die meisten kombinierten Kieferbrüche.

Fall VIII. Josef W., 27 Jahre alt, schlug bei einem Autounfall am 25. 6. 1929 mit dem Kinn auf das Steuerrad und zog sich außer schweren Verletzungen der Weichteile einen vierfachen Unterkieferbruch zu.

Befund. Aeußerlich bestehen stark blutende Verletzungen des ganzen Kinnes. Im Munde ist die Schleimhaut stark zerfetzt. Die Schneidezähne sind gelockert. Das Mittelstück des Unterkiefers von 3 unten links bis 3 unten rechts ist durch die Mundöffner nach unten hinten gezogen. Die Kaufunktion ist gestört. Krepitation ist deutlich wahrzunehmen. Das Röntgenbild bestätigt auch, daß der aufsteigende Ast beiderseitig ungefähr ½ cm unter der incisura semilunaris frakturiert ist.

Die Frakturen des Unterkieferkörpers liegen an den typischen Stellen.

Therapie. Es wurde am Tage des Unfalls zuerst ein Notverband angelegt. Darauf folgt eine gute Wundbehandlung. Die bald folgende Reponierung des mittleren Fragmentes gelingt gut. Nach Wiederherstellung der ursprünglichen Artikulation wird im Ober- und Unterkiefer ein Drahtverband angelegt. Die durch die Gummizüge hervorgerufene Immobilität dauert ungefähr 14 Tage lang. Darauf folgt halbe Immobilisation. Am 3. 8. können die Schienen entfernt und der Patient als geheilt entlassen werden.

Fall IX. Heinrich K., 30 Jahre alt, kam am 15. 5. 1930 mit seinem Motorrad zu Fall. Er erklärt, beim Ueberholen eines Pferdegespannes sei er von einem frei laufenden Fohlen in den Straßengraben gedrängt und dabei von seiner Maschine geschleudert worden. Von Passanten wurde er in das nächstliegende Krankenhaus gebracht, wo er 4 Tage ohne Bewußtsein darniederlag. Am 19. 5. 1930 wurde er dann der Kieferstation in B. überwiesen. Unter hohem Fieber lag der Patient noch bis zum 3. 6. 1930 besinnungslos.

Befund. Ueber dem linken Auge befindet sich eine tiefe, klaffende Wunde. Beide Augen sind blutunterlaufen. Der Mund steht ca. 1½ cm auf. Der Unterkiefer ist infolge dreifachen Bruches stark beweglich. Er ist zwischen 2 u. 3 rechts und 3 u. 4 links gebrochen und zudem noch auf der linken Seite der Processus condyloideus abgesprengt.



Therapie. Die Fragmente können durch einen Notverband nach Sauer (s. Figur 1) festgestellt werden. Darauf wird sowohl vom Ober- wie vom Unterkiefer ein Gipsabdruck genommen. Auf den daraus gegossenen Modellen wird für den Unter-

kiefer eine Gußschiene hergestellt, für den Oberkiefer wählt man einen Drahtverband. Die Schiene des Unterkiefers reicht von 6 rechts bis 6 links. Die Kiefer werden durch Gummizüge in der richtigen Artikulation gehalten. Um ein Zurückweichen nach der kranken Seite zu verhindern, bringt man an der rechten Seite der Unterkieferschiene eine Gleitschiene an. Trotz der schwierigen Verletzungen geht der Heilungsverlauf normal vonstatten.

Der folgende Fall zeigt eine sehr selten vorkommende Fraktur, nämlich in der Kinnmittellinie, an einer der widerstandsfähigsten Stellen des Unterkiefers.

Fall X. Der Patient Wilhelm Sch. ist mit seinem Motorrad gegen einen Baum gefahren. Er hatte die Empfindung, der Kiefer sei gebrochen.

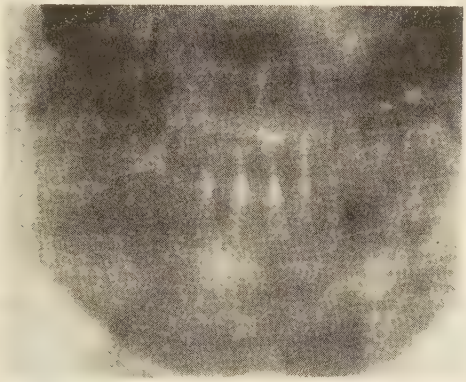

Auf dem Röntgenbilde sehen wir, daß hier eine doppelte Unterkieferfraktur vorliegt, die eine Fraktur in der Mittellinie, an der Stelle, wo der Unterkiefer außen noch durch die Protuberantia und innen durch die Spinna mentalis verstärkt ist. Diese Arten von Frakturen sind sehr selten, wie bereits vorher bemerkt war. Durch den anderen Bruch ist der Processus condyloideus abgetrennt.

Therapie. Bei der Behandlung findet die Schrödersche Gleitschiene Anwendung, deren Gebrauch genügend bekannt sein dürfte.

Fall XI. Bernhard N., 24 Jahre alt, erlitt am 26. 8. 1930 bei einem Motorradunfall einen Unterkieferbruch und einen Unterarmbruch links. Im Krankenhause wurde nur der Armbruch behandelt. Nach etwa 8 Tagen wurde der Patient der Universitäts-Zahnklinik in Münster überwiesen.

Befund. Auf dem Bilde ist ein Bruch festzustellen, der durch die Alveole des linken Eckzahnes unregelmäßig von oben mesial nach unten distal verläuft. Der Eckzahn steht locker im Bruchspalt.



Ferner besteht rechts im aufsteigenden Aste eine Fraktur. Die Processus condyloideus und coronoideus sind abgetrennt. Die Bruchlinie verläuft von unten hinten nach vorn oben. Da der Patient erst 8 Tage nach dem Unfall in fachärztliche Behandlung kam, war schon eine Ostitis des Bruchspaltes der Corpusfraktur eingetreten.

Therapie. In der Behandlung wird zunächst der Eckzahn entfernt. Darauf folgt eine gründliche Reinigung der Bruchwunde. Die Reponierung des nach hinten unten gesunkenen großen Fragmentes wird etwas verzögert, da der Kieferbruch erst nach einigen Tagen in Behandlung kam. Ein Diadem, an dem ein starker, in horizontaler Richtung nach vorn laufender Draht befestigt ist, wird angelegt (s. Figur 7). Die Frontzähne werden überkappt. An den an dieser Kappe befestigten Häkchen wird ein starker Gummizug angebracht, der an dem Ende des Drahtes befestigt wird. So gelingt bald durch diese Anspannung die Reponierung. Das so reponierte Fragment wird mit Hilfe eines Ringmutterdrahtverbandes nach Schröder in der richtigen Lage gehalten. Wegen des doppelten Bruches ist natürlich Ruhigstellung der Kiefer angezeigt, was durch intermaxilläre Gummizüge geschieht. Der Heilungsverlauf wurde jedoch in diesem Falle durch die Bildung eines Abzesses gestört, der sich etwa 3 Wochen später entwickelte. Der Abzeß wurde im Chloraethylrausch außen weit geöffnet und die Wunde gut tamponiert.

Unter den für diese Arbeit in Betracht kommenden Komplikationen sei zuerst die Infektion des Bruchspaltes und der anliegenden Weichteile genannt. Sie wird leicht eingetreten sein, wenn der Bruch erst mehrere Tage nach seinem Entstehen festgestellt wird und in Behandlung kommt, oder wegen anderer schwerer Verletzungen nicht sofort behandelt werden kann. Sie ist in der Mehrzahl der Fälle auf grobe Vernachlässigung der Mundhygiene zurückzuführen. Die Bakterienflora der Mundhöhle ist nicht so hoch pathogen, um Eiterprozesse zu setzen. Ihre Virulenz kann jedoch durch den Zerfall von Speiseresten, von abgestoßenen Epithelien, von zerfallenen Blutkoagula und sonstigen guten Nährmitteln für die Bakterien gesteigert werden. Unter solchen Bedingungen kann es zu weiteren Komplikationen kommen. Es können sich größere Abzesse bilden. Das Unterhautzellgewebe des Mundbodens und der Wange kann durch die infektiös-eitrige Entzündung mit ergriffen werden. Wir haben dann das Bild der gefürchteten Mundboden- und Wangenphlegmonen, die bösartige Charakter annehmen können. Bü-

dinger führt in einer Arbeit über Kieferbrüche in dem Handbuch der Zahnheilkunde von Dr. Julius Scheff einen Fall von letalem Ausgang einer Unterkieferfraktur mit eingetretener Infektion an. „Wenn," so schreibt Waßmund, „die Frakturverletzten rechtzeitig in spezialistische Hände kommen, werden schwere eitrige Prozesse zu den Ausnahmen gehören." Eine weitere Komplikation, die häufig im Gefolge von Wunden auftritt, welche mit Straßenschmutz verunreinigt sind, — dies kommt besonders bei Verkehrsunfällen vor — bedeutet der Tetanus. Man sollte also nie versäumen, Patienten, deren Wunden mit Erde beschmutzt sind, prophylaktisch Tetanusantitoxin zu geben. Weiter wären zu erwähnen Blutungen aus der ateria und vena alveolaris inferior und Verletzungen des nervus mandibularis. Gelegentlich wird bei einer Infektion des Bruchspaltes auch der Nerv mit befallen, was sich in stechenden und bohrenden Schmerzen äußert. In der Behandlung empfiehlt Waßmund die Diathermie. Seit mehreren Jahren ist diese Behandlungsweise auch in der Zahnklinik in Münster durch Müller eingeführt und leistet vorzügliche Dienste. Mehrere Male hatte ich Gelegenheit, bei Patienten den günstigen Einfluß der Durchwärmung auf die Kieferfrakturen zu beobachten, besonders bei Kieferbrüchen, bei denen größere Komplikationen, wie Kieferklemme usw. aufgetreten waren. Die auffälligste Wirkung der Diathermie ist die Temperaturerhöhung, die eine intensive Hyperaemie hervorruft. „Gerade die Hyperaemie ist es, die wir zur Bekämpfung aller im Bereich der Kiefer auftretenden Entzündungserscheinungen benötigen und die wir mit Hilfe der Diathermie künstlich steigern können. Durch die vermehrte Blutzirkulation werden die Abwehrkräfte des Körpers in erhöhtem Maße dem Ort der Gefahr zugeführt." (Flohr.) Die Frakturen sind Gegenstand einer Diathermiebehandlung bei verzögerter Heilung. Das richtige Anlegen und Befestigen der Elektroden ist von besonderer Wichtigkeit, um durch gleichmäßige Berührung der Elektroden mit der Haut einen guten Kontakt zu schaffen. Ebenfalls ist die richtige Dosierung des Stromes für den Erfolg bei der Heilung sehr wesentlich.

Eine zu lange Immobilisation der Gelenke birgt die Gefahr einer Ankylose in sich. Die Ruhigstellung der Kiefer gegeneinander sollte nicht länger dauern als 3—4 Wochen, da durch den langen Nichtgebrauch die Gelenkkapsel zusammenschrumpft und die Kapselinnenflächen miteinander verkleben. Bei der Behandlung von Unterkieferfrakturen sind daher nach Möglichkeit

solche Behandlungsmethoden zu wählen, bei denen die Kiefergelenke in Tätigkeit bleiben können.

Schließlich sei die Bildung einer Pseudarthrose erwähnt, die bei Unterkieferfrakturen nicht so selten ist.

Kurz anzuführen wäre noch eine Statistik nach Bruns aus Matti: „Auf 300 000 Verletzungen durch äußere Gewalt kommen 45 000, also 15 % Frakturen. Sie verteilen sich auf das Kopfskelett wie folgt:

Brüche des Kopfes	3,86 %
davon Schädelknochen	1,42 %
davon Gesichtsknochen	2,44 %

Die Frakturen verteilen sich auf die verschiedenen Lebensalter:

Lebensjahre:	0—10	10—20	20—30	30—40
Kopf:	0,1	0,5	1,4	1,3
Lebensjahre:	40—50	50—60	60—70	70—80
Kopf:	0,7	0,6	0,6	0,3

Eine Statistik von Bleichsteiner besagt, daß von 130 Unterkieferbrüchen die Verteilung auf die verschiedenen Lebensalter folgende ist:

6—10 Jahr	7 Fälle
11—20 Jahr	12 Fälle
21—30 Jahr	56 Fälle
31—40 Jahr	25 Fälle
41—50 Jahr	19 Fälle
51—60 Jahr	10 Fälle
66 Jahr	1 Fall

Wir sehen also, daß Brüche des Kopfskelettes am häufigsten in den Jahren von 20—40 vorkommen. Wieviele Frakturen der Gesichtsknochen, die ja ungefähr 2,5 % aller Knochenbrüche ausmachen, auf den Unter- und wieviele auf den Oberkiefer fallen, darüber gehen die Angaben noch auseinander. Partsch schreibt in dem Handbuch der Zahnheilkunde, I. Band, daß die Brüche des Unterkiefers unter den Brüchen der Gesichtsknochen die häufigsten sind. Nach Waßmund ist die Zahl der Unterkieferbrüche mit mindestens 60—70 % zu bemessen. Bruns gibt ungefähr 50 % an. Daß die Brüche des Unterkiefers gegenüber jenen des Oberkiefers bei weitem in der Mehrzahl sind, erklärt sich einmal aus der weniger geschützten Stellung zum Gesichts-

skelett, dann aus der bogen-hufeisenförmigen Gestalt und aus der gelenkigen Vereinigung, in der er steht.

Wenn bei der Behandlung der Unterkieferfrakturen fast ausnahmslos von Drahtschienen Gebrauch gemacht wird, so ist das darauf zurückzuführen, daß die Anlegung eines Drahtverbandes einfacher ist und schneller gehandhabt werden kann als die der Guß- und Kautschukschienen. Dazu kommt, daß die kompakten Verbände das Zahnfleisch weitgehend bedecken und leicht zu Entzündungen Anlaß geben, die Drahtverbände dagegen das Zahnfleisch freilassen und dessen Pflege erlauben. Korrekturen z. B. in der Artikulation lassen sich bei den Drahtverbänden mit Hilfe von Gummizügen nachträglich noch beheben, was allerdings bei den festen Schienen nicht der Fall sein kann, da sie ja von dem Gipsabdruck und dem daraus gegossenen Modell besonders abhängig sind.

Es sollen nun einige Aufnahmen der gebräuchlichsten Apparate im Bilde gezeigt werden, soweit sie bei der Behandlung der angeführten Fälle benötigt wurden.

Der auf leichteste Art herzustellende Verband ist der Notverband nach Sauer.

Figur 1 (aus Partsch).

Ein ca. 3 mm starker Draht wird um die Zähne gelegt und an ihnen befestigt. Man kann jedoch nicht mit Sicherheit erwarten, daß durch diesen Verband die Bruchstücke in der richtigen Lage gehalten werden.

Es ist deshalb von Wichtigkeit, einen Verband zu wählen, der für die ganze Behandlungszeit die reponierten Bruchstücke in fester Stellung hält. Dies kann man mit Hilfe eines Schröderschen Ringmutterdrahtverbandes erreichen, dessen Anwendung leicht gehandhabt werden kann.

Figur 2 (aus Waßmund).

Es werden bestimmte Zähne mit Ringen versehen, durch deren Schraubenkanüle ein kräftiger, den Zähnen eng angebogener Draht gezogen wird. Dieser Draht wird mit Ligaturen an den Zähnen befestigt. Der angreifenden Muskelkraft, durch die das reponierte Fragment immer in die dislocierte Lage gezogen wird, sucht man mit Gummizügen entgegenzuwirken. Zwecks Anlegung von Gummizügen ist für Ober- und Unter-

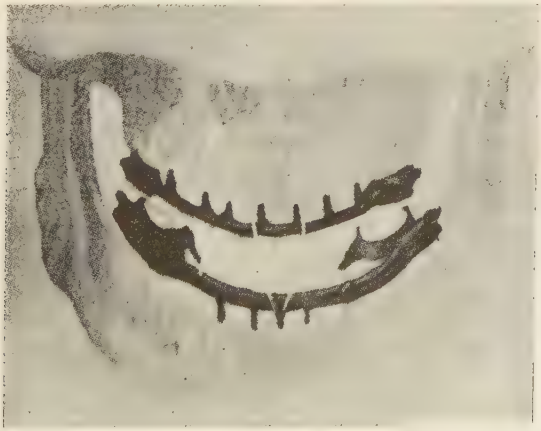

Figur 3 (aus Waßmund nach Köppel).

kiefer Schienung erforderlich. An ihr sind Häkchen angelötet, an denen die Gummizüge befestigt werden können.

Bei einer seitlichen Abweichung des Fragmentes nach der kranken Seite hin leistet die schiefe Ebene nach Sauer gute Dienste. Sie ist leicht herstellbar. Man lötet an dem Draht, der den Zähnen angebogen ist, ein kleines Stück Blech und biegt dieses den Zähnen an.

Figur 4 (aus Waßmund).

Auf diese Weise wird beim Oeffnen des Mundes zwar ein Abrutschen nach der Seite hin verhindert, aber nicht nach rückwärts. Sollte letzteres zu befürchten sein, wird man sich mit der schiefen Ebene nicht begnügen dürfen, sondern man muß dann von der Schröderschen Gleitschiene Gebrauch machen. Sie besteht aus einem Ringmutterverband mit sehr starken Ringen, zwei Drahtschienen und aufschiebbarer Gleitschiene. Bei der Gleitschiene unterscheiden wir eine Führungsbahn und einen zapfenförmigen Dorn, der sich in der Führungsbahn hin und her bewegen läßt. Die Führungsbahn wird im Oberkiefer, der Dorn im Unterkiefer angebracht. Man kann die Gleitschiene als eine verbesserte schiefe Ebene ansehen. Während die schiefe Ebene nur ein Abgleiten nach der Seite hin verhindert und bei alten, verlagerten Bruchstücken, um sie in die richtige Lage zu bringen, seitlich angreift, so ist es Aufgabe der Gleitschiene, „das bezahnte Fragment in der ihm eigenen Bewegungsbahn zu führen, so daß es auch beim Oeffnen des Mundes weder in horizontaler noch in sagittaler Richtung abzurücken vermag.“ (Schröder.)

Meistens wird sie auf der gesunden Kieferseite angelegt. Die Lage der Frakturlinien bestimmt, ob man eine nach vorn oder hinten geschlossene Gleitschiene verwendet.

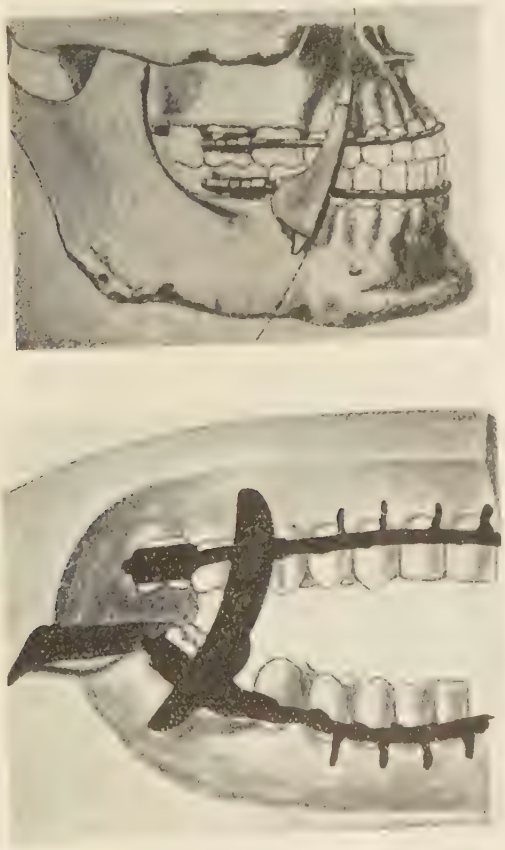

Figur 5 und 6 (aus Waßmund).

Bei beiderseitigem Collumbruch kann die Gleitschiene auf beiden Seiten angebracht werden.

Die folgenden Aufnahmen zeigen, wie ein sagittal verlagertes Fragment mit Hilfe einer Apparatur, die bei dem letzten Falle dieser Arbeit Anwendung fand, reponiert wird. Bei Fall 11 bin ich schon näher auf die Behandlungsweise eingegangen.

Figur 7 (aus Partsch).

Dieser Apparat fand im letzten Kriege häufig Anwendung und diente hier gewissermaßen als Notverband, wodurch das bewegliche Mittelstück, das infolge der Zugwirkung der Zungenbeinmuskulatur nach hinten gezogen wurde und zu Erstickungen Befürchtung gab, reponiert wurde.

Die leicht verwendbare Dratschiene hat die Kautschukschiene allmählich verdrängt. Wie bereits erwähnt, ist sie hygienisch einwandfreier und auch leichter und schneller herstellbar.

Figur 8 (nach Warnekros aus Partsch).

In neuerer Zeit ist man schon dazu übergegangen, die Behandlungsschienen aus echtem Metall herzustellen. So schreiben Moral und Schlampp in den Fortschritten der Zahnheilkunde 1930, daß Willet Gold für Kieferschienen verwandte. Ferner findet man bei ihnen die Angabe, daß Wustrow sich um die Einführung des nicht rostenden Stahles als orthodontisches Behandlungsmaterial Verdienste erworben hat, das er so normiert haben will, daß es zugleich auch ohne weitere Bearbeitung für die Behandlung der Kieferbrüche geeignet ist.

Zum Schluß sei noch kurz über die Wundbehandlung und die Ernährungsweise der Kieferverletzten einiges gesagt. Da ich bei der Behandlung der Frakturen fast nur die für jeden Fall zutreffende Behandlungsschienung berücksichtigt habe und nicht mehr auf die Behandlung der Weichteilwunden und die Ernährungsweise des Patienten eingegangen bin, so habe ich das aus dem Grunde getan, um unnötige Wiederholungen zu vermeiden. Eine gute Wundbehandlung ist die Vorbedingung für eine gute Heilungstendenz. Es ist notwendig, daß die Wunden von allen möglichen Fremdstoffen gereinigt werden, daß abgebrochene Knochensplitterchen mit der Pinzette entfernt werden. Die Ausspülung mit einer Spritze, die mit einem Desinficiens gefüllt ist, ist sehr von Vorteil. Bei Quetschwunden muß für glatte Wundränder gesorgt werden. Durch gute Tamponade muß den Sekreten Abfluß verschafft werden. Da die Kaufunktion gestört ist, so können als Nahrung nur flüssige Speisen verwendet werden. Bei Fehlen eines Zahnes besteht die Möglichkeit, den Patienten mit Hilfe einer Schnabeltasse zu ernähren. Ist das nicht

möglich, so kann mittels Gummischlauch, der, hinter den letzten Molaren geschoben, in das Cavum oris mündet, der Kranke ernährt werden. Partsch und Waßmund empfehlen folgende Methode: „Wo Schlucken durch Wunden im Munde, Schmerzen beim Schlucken, Benommenheit oder Schwäche erschwert oder unmöglich ist, muß man zur Sondenernährung greifen. Am besten führt man eine dünne Gummisonde durch die Nase bis in den Anfang der Speiseröhre und läßt sie liegen, indem man sie mit einer Binde oder Leukoplast an der Stirn befestigt. Flüssiges Nährmaterial kann jederzeit eingegossen werden, ohne Verschlucken befürchten zu müssen. Wo der Zustand des Kranken auch diese Ernährung verbietet, muß zu Nährklysmen übergegangen werden."

Auf diese Weise wird verhindert, daß der an Kieferbruch Erkrankte durch allzu mangelhafte Nahrungszufuhr in seinem Gesamtorganismus zu sehr geschwächt wird und in etwa erreicht, daß er bald nach Heilung der Verletzungen mit unverminderter Kraft seinem Berufe wieder nachgehen kann.

Es ist mir eine angenehme Pflicht, zum Schlusse meiner Arbeit meinem hochverehrten Lehrer, Herrn Professor Dr. Müller, für die Anregungen bei der Anfertigung dieser Abeit und sein stets reges Interesse meinen herzlichen Dank auszusprechen.

Literatur.

Becker: Die Diathermie im Dienste der Zahnheilkunde. Zahnärztliche Rundschau 1929, II. Nr. .28, S. 1164—65, Nr. 34, S. 1412—13.

Bleichsteiner: Kieferbrüche. Scheffs Handbuch der Zahnheilkunde, 2. Aufl., Bd. 2, Wien-Leipzig 1903.

Borchers, F.: Allgemeine und spezielle Chirurgie des Kopfes einschließlich Operationslehre. Berlin, Verlag Springer, 1926.

Büdinger: Unterkieferbruch und Oberkieferbruch. Handbuch der Zahnheilkunde von Dr. Julius Scheff. 3. Aufl., Bd. 2, Abt. II, S. 76—91. Wien-Leipzig 1910. 4. Aufl., Bd. 3, Seite 40—57.

Cieszynski: Ueber das Problem der Gleitschiene. Deutsche Monatsschrift für Zahnheilkunde 1915, Jg. 33, S. 441.

Flohr, Eugen u. Walter: Die Anwendung der Diathermie in der Zahnheilkunde. Verlag Meußer, Berlin 1930.

Flohr, Walter: Ein Beitrag zur Schienung des Unterkiefers bei Frakturen unter Berücksichtigung der Arbeit von Jonas. Zahnärztliche Rundschau 1929, Nr. 35, S. 1442—51.

Fritsch: Extra-intraorale Verbände. Deutsche Monatsschrift für Zahnheilkunde, 1915, Jg. 33, S. 559—568.

Gadany und Ertl: Ueber die Behandlung der Unterkieferfrakturen. Oesterr.-ungar. Vierteljahrsschrift für Zahnheilkunde 1915, Jg. 31, S. 54—62.

Ganzer: Die Kopfkinnkappe aus Gipsbinde. Deutsche Monatsschrift für Zahnheilkunde, 1916, Heft 1.

Ganzer: Einige Ursachen der Pseudarthrose bei Unterkieferschußverletzungen und einige neue Mittel, sie zu verhindern. Deutsche Monatsschrift für Zahnheilkunde, 1916. Jg. 34, S. 28—32.

Gräßner, F.: Ueber Unterkieferfrakturen. Inaug.-Diss. Halle, 1901.

Hauptmeyer: Ueber Kieferbrüche und ihre Behandlung. Deutsche Monatsschrift für Zahnheilkunde, 1910, Jg. 28, S. 625—640.

Hauptmeyer: Ueber die erfolgreiche Verwendung von Kieferschienenverbänden bei Frakturen und Resektionen mit besonderer Berücksichtigung der Zinnscharnierschiene. Deutsche Zahnheilkunde 1908, Heft 3.

Henseler und Prinz: Die praktische Anwendung der Diathermie in der modernen Zahnheilkunde. Radionta-Verlag, Berlin, 1930.

Kantorowicz: Klinische Zahnheilkunde. Meußer, Berlin, Jahrgang 1929.

Kantorowicz: Die Röntgenaufnahme des Unterkiefers. Deutsche Monatsschrift für Zahnheilkunde, 1910.

Kirstein, T.: Unterkieferbrüche im Bereich des Angulus und des Ramus ascendens. Inaug.-Diss. Münster, 1930.

Klapp und Schröder: Die Unterkieferbrüche und ihre Behandlung. Meußer, Berlin, 1917.

Kowarschik, J.: Die Diathermie. Wien und Berlin. Springer, 1930.

Latzer, Emil (Dr. Zahnarzt in Brünn): Einfache Herstellung einer Kopf- und Kinnkappe. Oesterr.-ungar. Vierteljahrsschrift f. Zahnheilkunde. 1915.

Loos: Chirurgisches aus der Behandlung des Unterkieferbruches. Deutsche Monatsschrift für Zahnheilkunde. 1915.

Lubowski: Behandlung dislociert verheilter Unterkieferfrakturen. Deutsche Monatsschrift für Zahnheilkunde, 1916.

Moral und Schlampp: Kieferbrüche. Die Fortschritte der Zahnheilkunde, Band 6, November 1930.

Müller, Rudolf: Die Diathermie in der Zahnheilkunde. Vortrag gehalten im Verein Berlin-Brandenburgischer Zahnärzte am 2. 11. 29. Deutsche Zahnärztliche Wochenschrift, 1930, Nr. 9.

Partsch: Handbuch der Zahnheilkunde. München. Verlag J. F. Bergmann, 1927.

Pollak, L.: Die Ernährung bei Fällen von schwerer und schwerster Kieferverletzung. Oesterr.-ungar. Vierteljahrsschrift für Zahnheilkunde, 1915.

Port und Euler: Lehrbuch der Zahnheilkunde. Wiesbaden, 1915.

Sauer: Notverband bei Kieferbrüchen mit Eisendraht. Deutsche Monatsschrift für Zahnheilkunde, Band 7.

Schröder: Ueber die funktionelle Ausgestaltung der extra-intraoralen Verbände. Deutsche Monatssschrift für Zahnheilkunde 1916.

Schröder: Frakturen der Kiefer. Deutsche medizinische Wochenschrift, 1916.

Soerensen und Warnekros: Allgemeines über Schienenbehandlung bei Kieferbrüchen. Chirurg und Zahnarzt, Heft 1, 2, 3. Verlag Springer, 1917.

Sulke, Albert (Dr. Hannover): Endgültige Prothesen bei schweren Kieferverletzungen. Deutsche Zahnärztliche Wochenschrift, 1930, Nr. 19.

Waßmund, M.: Frakturen und Luxationen des Gesichtsschädels. Berlin, Verlag Meußer, 1927.

Wolff: Symmetrische Fraktur des Unterkiefers am Kieferwinkel. Zahnärztliche Rundschau XXXVII, 1928.

Lebenslauf.

Ich, Josef Schlotmann, bin geboren am 10. September 1903 als Sohn der Eheleute Johann Schlotmann und Theresia, geb. Stöcker zu Affeln, Kreis Arnsberg. Dort war ich acht Jahre in der Volksschule. Dann besuchte ich die Gymnasien zu Attendorn und Paderborn und legte in Paderborn 1926 die Reifeprüfung ab. Im Herbst 1926 bezog ich die Universität Münster, wo ich im November 1928 das zahnärztliche Vorexamen mit „gut" bestand. Im Sommer-Semester 1929 studierte ich in Bonn, und bestand dann in Münster im Juni 1930 das Staatsexamen mit „gut".